



# Рак шейки матки и беременность: основные принципы диагностики, лечения и ведения беременности

Ю. С. Голицына, Р. Г. Шмаков, Г. Н. Хабас, Д. Л. Оводенко

Национальный медицинский исследовательский центр акушерства, гинекологии и перинатологии имени академика В. И. Кулакова, г. Москва

**Цель обзора:** представить современное состояние проблемы рака шейки матки, выявленного во время беременности.

**Основные положения.** В данном обзоре рассмотрены основные принципы диагностики и лечения рака шейки матки, выявленного во время беременности, а также ведения таких пациенток. На сегодняшний день разработаны принципы противоопухолевого лечения рака шейки матки на фоне беременности, позволяющие не только получить удовлетворительные показатели выживаемости пациенток, но и сохранить беременность в большинстве случаев заболевания стадии I–IIb (International Federation of Gynecology and Obstetrics, 2009). Представлены результаты ряда исследований, показывающие безопасность и эффективность применения неoadъювантной химиотерапии в комплексном лечении пациенток с возможностью пролонгирования беременности. Беременность на различных сроках не ухудшает результаты комплексного противоопухолевого лечения (хирургического и лекарственного) больных раком шейки матки стадии I–IIb.

**Заключение.** В основном рак шейки матки во время беременности выявляют у молодых женщин с нереализованным репродуктивным потенциалом. Применение современных цитостатиков в большинстве случаев позволяет отсрочить радикальное хирургическое лечение пациенток и даже дает возможность выполнить органосохраняющее вмешательство. Необходимое условие для успешного лечения этих женщин — их строгое динамическое наблюдение в специализированной клинике с наличием квалифицированных хирургов, акушеров и химиотерапевтов.

**Ключевые слова:** рак шейки матки, беременность, химиотерапия.

## Cervical Cancer and Pregnancy: Main Principles of Cancer Diagnosis and Treatment and Pregnancy Management

Yu. S. Golitsyna, R. G. Shmakov, G. N. Khabas, D. L. Ovodenko

Academician V. I. Kulakov National Medical Research Center for Obstetrics, Gynecology and Perinatology, Moscow

**Objective of the Review:** To provide up-to-date information about cervical cancer detected during pregnancy.

**Key Points:** This review focuses of the main principles of diagnosing and treating cervical cancer during pregnancy as well as managing pregnant women with this condition. Several main principles of anti-tumor treatment for cervical cancer in pregnant women have been identified, which do not only help achieve acceptable survival rates, but also maintain pregnancy in most patients with stage I-IIb tumor (as defined by the International Federation of Gynecology and Obstetrics, 2009). The authors describe a number of studies that demonstrated the safety and efficacy of neoadjuvant chemotherapy as part of combined-modality treatment and its role in prolongation of pregnancy. Pregnancy at different stages of gestation does not impair the outcomes of combined-modality therapy (surgery and medication) in patients with stage I-IIb cervical cancer.

**Conclusion:** During pregnancy cervical cancer is most often diagnosed in young women who have not realized their reproductive potential. In most cases, modern cytostatic therapy makes it possible to undertake radical surgery at a later date and even to perform a conservative procedure. Careful, regular follow-up by qualified surgeons, obstetricians, and chemotherapists at a specialist clinic is essential for good treatment outcomes in this patient population.

**Keywords:** cervical cancer, pregnancy, chemotherapy.

Рак шейки матки является наиболее распространенным злокачественным новообразованием, диагностируемым во время беременности, частота его составляет от 0,45 до 1,0 на 1000 родов. Злокачественные новообразования шейки матки, которые выявляют в течение 6 месяцев после прерывания беременности или в период 12–18 месяцев после родов, также относят к опухолям, ассоциированным с гестацией. Это связано с тем, что клинические и морфологические проявления опухолевого процесса присутствуют, как правило, уже во время беременности.

Сообщения о том, что беременность ухудшает прогноз, в современной литературе не встречаются. Следует особо подчерк-

нуть, что показатели выживаемости беременных и небеременных женщин с инвазивным раком шейки матки аналогичны [1].

Почти 3% случаев впервые выявленного рака шейки матки обнаруживают именно во время беременности, вероятно, в связи с обязательным скринингом в этот период [2]. Рост заболеваемости раком шейки матки во время беременности также связан с быстрым распространением в последние годы высокоонкогенных штаммов ВПЧ, который является главным фактором развития тяжелых цервикальных неоплазий и рака шейки матки [3].

В России среди врачей существует убеждение о необходимости прерывания беременности на любых сроках не только

Голицына Юлия Сергеевна — врач акушер-гинеколог отделения инновационной онкологии и гинекологии ФГБУ «НМИЦ АГиП им. акад. В. И. Кулакова» Минздрава России. 117997, г. Москва, ул. Академика Опарина, д. 4. E-mail: [yu\\_golitsyna@orapina4.ru](mailto:yu_golitsyna@orapina4.ru)

Оводенко Дмитрий Леонидович — к. м. н., заведующий по клинической работе, врач-онколог отделения инновационной онкологии и гинекологии ФГБУ «НМИЦ АГиП им. акад. В. И. Кулакова» Минздрава России. 117997, г. Москва, ул. Академика Опарина, д. 4. E-mail: [d\\_ovodenko@orapina4.ru](mailto:d_ovodenko@orapina4.ru)

Хабас Григорий Николаевич — к. м. н., руководитель отделения инновационной онкологии и гинекологии ФГБУ «НМИЦ АГиП им. акад. В. И. Кулакова» Минздрава России. 117997, г. Москва, ул. Академика Опарина, д. 4. E-mail: [g\\_khabas@orapina4.ru](mailto:g_khabas@orapina4.ru)

Шмаков Роман Георгиевич — д. м. н., главный врач ФГБУ «НМИЦ АГиП им. акад. В. И. Кулакова» Минздрава России. 117997, г. Москва, ул. Академика Опарина, д. 4. E-mail: [r\\_shmakov@orapina4.ru](mailto:r_shmakov@orapina4.ru)



при подтвержденном раке шейке матки, но и даже при подозрении на него. Особенно острая ситуация складывается при обнаружении неопластического процесса в первом триместре [4]. В случае пролонгирования беременности — впереди долгий период наблюдения при невозможности исключить инвазию и возможность прогрессии неоплазии.

### КЛИНИЧЕСКАЯ КАРТИНА

Клинические проявления предраковых заболеваний и рака шейки матки во время беременности не отличаются значительно от таковых у небеременных пациенток. Однако существуют некоторые особенности, связанные с физиологическими изменениями эпителия под воздействием изменений гормонального фона на разных сроках гестации. Это может затруднить оценку клинической ситуации и привести как к гипер-, так и к гиподиагностике.

Цервикальная интраэпителиальная неоплазия (cervical intraepithelial neoplasia, CIN) 3 и преинвазивный рак шейки матки не имеют четкой клинической картины и обнаруживаются при проведении морфологических обследований. Они часто возникают на фоне эндоцервикозов, полипов, папиллом, эктропиона, лейкоплакии, эритроплакии, воспалительных и посттравматических процессов.

Для инвазивного рака шейки матки характерны жалобы на контактные кровяные выделения, гнойные, зловонные выделения, боли внизу живота, поясницы, лихорадку [5, 6].

Рак шейки матки во время беременности сопровождается аномальными кровотечениями у 63% пациенток, выделениями из влагалища — у 13%, контактными кровянистыми выделениями — у 4%, болями внизу живота — у 2% [7, 8]. Однако у 18–30% женщин нет определенной симптоматики. Развитие симптомов зависит от характера роста опухоли. Экзофитные опухоли проявляются кровянистыми выделениями у сексуально активных женщин после полового контакта вследствие повреждения новообразования шейки матки [4, 9, 10]. При преимущественно эндофитном росте опухоли эпителий, покрывающий поверхность шейки, может оставаться интактным достаточно долго. В связи с этим кровянистые выделения могут отсутствовать до тех пор, пока поперечный диаметр шейки матки не достигнет 5–6 см [11, 12]. Некроз, вызванный увеличением размеров новообразования и нарушением кровообращения, обуславливает появление гнилостного запаха. Болезненность при пальпации отсутствует или незначительна.

### ДИАГНОСТИКА

Цитологические образцы сложнее интерпретировать во время беременности, однако внутриэпителиальные поражения цитологически идентичны таковым у небеременных женщин. Гормональные изменения во время беременности приводят к изменениям в плоском и железистом эпителии, таким как гиперплазия и реактивная атипия. Реакция Ариас-Стеллы, гиперпластическое эпителиальное изменение, которое имитирует злокачественность, может вызвать затруднение в интерпретации результата. Децидуализация приводит к появлению больших клеток с большими ядрами, которые могут быть неверно оценены. В цитологических образцах присутствует больше воспалительных клеток, а иногда встречаются клетки цитотрофобласта и синцитиотрофобласта, а также незрелые метапластические клетки в большом количестве, что может показаться похожим на внутриэпителиальные поражения. Несмотря на эти трудности диагностики, цитологическое исследование шейки

матки остается эффективным средством скрининга рака шейки матки [1, 10, 13].

### ИНСТРУМЕНТАЛЬНЫЕ ИССЛЕДОВАНИЯ

При подозрении на опухолевый процесс после цитологического скрининга и кольпоскопии необходима биопсия шейки матки. Предпочтительно проведение процедуры в акушерском стационаре специалистом онкогинекологом. При биопсии следует соблюдать крайнюю осторожность ввиду повышенной васкуляризации органа [14]. Место биопсии немедленно прижимают тампоном с перекисью водорода, используют также гемостатические губки.

Выскабливание цервикального канала во время беременности не производится. При подозрении на инвазию выполняется ножевая конизация шейки матки, которая связана с повышенным риском немедленного или отсроченного кровотечения у 14% пациенток, наиболее значительного на 27–34 неделях беременности. Конизация ассоциирована и с опасностью внутриутробной гибели плода вследствие кровотечения (3–6%), а также из-за угрозы выкидыша в связи с истмико-цервикальной недостаточностью [15].

Смещение зоны трансформации на влагалищную часть шейки матки во время беременности облегчает доступ к слизистой цервикального канала и уменьшает необходимый объем удаляемой ткани, то есть выполняется, по сути, поверхностная конизация. Уменьшить риск кровотечения позволяет также наложение гемостатических швов по периметру шейки матки [16]. Эти швы останавливают кровотечение, выворачивают переходную зону, что минимизирует повреждение цервикального канала. При больших размерах опухоли забор материала может осуществляться конхотомом.

Классификация рака шейки матки осуществляется с использованием клиническим методов обследования, согласно принятым критериям International Federation of Gynecology and Obstetrics (FIGO) 2009 г. и TNM 7-го пересмотра.

Распространение рака шейки матки в параметральное пространство может быть бессимптомным, пока не возникнет фиксация к стенке таза. При инвазивном раке шейки матки объем опухоли, состояние окружающих тканей и лимфатических узлов во время беременности оцениваются с помощью УЗИ, МРТ малого таза и брюшной полости [17]. При больших опухолях (более 4 см) в диагностические мероприятия включают цистоскопию, колоноскопию. До начала лечения нужно сделать обзорный снимок органов грудной клетки с обязательным экранированием живота, клинический и биохимический анализы крови, анализ мочи.

Важным представляется определение при плоскоклеточном раке опухолевого маркера SCC (антигена плоскоклеточной карциномы), позволяющего в последующем проводить эффективный мониторинг в ходе лечения заболевания [18].

### ЛЕЧЕНИЕ

На определение тактики лечения больных раком шейки матки во время беременности влияют пять факторов:

- стадия (FIGO, TNM);
- размер опухоли;
- гистологический подтип опухоли;
- срок беременности на момент установления диагноза;
- пожелания пациентки в отношении продолжения беременности.

На основании обобщенных данных предложено несколько схем лечения рака шейки матки во время беременности [2].

**Цервикальная интраэпителиальная неоплазия 3-й степени и преинвазивный рак**

При формировании тактики ведения беременных пациенток с CIN 3 и преинвазивным раком наиболее важно исключить инвазивный рак. При цитологическом скрининге обнаружение атипических клеток является показанием к кольпоскопии. При кольпоскопии определяют необходимость и локализацию прицельной биопсии. При выявлении рака *in situ* для исключения инвазии совместно с патоморфологом формируются показания к конизации шейки матки.

В целом выжидательная тактика под динамическим наблюдением и цитологическим контролем допустима при преинвазивном раке или CIN 3 во время беременности. Интранатальная гистерэктомия при лечении дисплазии шейки матки нецелесообразна ввиду частой регрессии CIN после родов. При инвазивном раке требуется проведение уточняющей диагностики — расширенной биопсии шейки матки. Тактика дальнейшего лечения зависит от стадии заболевания [18, 19].

**Микроинвазивный рак шейки матки**

Первый триместр беременности:

- 1) при незаинтересованности в пролонгировании беременности, но при желании сохранить фертильность — медицинский аборт, через 4–8 недель — конизация шейки матки;
- 2) при нежелании сохранить беременность и решении завершить деторождение рекомендуется выполнение простой экстирпации матки;
- 3) при желании сохранить беременность и фертильность — сохранение беременности и через 4–8 недель после родов (влагалищных или абдоминальных) — конизация шейки матки;
- 4) при желании сохранить беременность и завершить деторождение — родоразрешение в срок, повторная конизация шейки матки через 4–8 недель после родов, дальнейшая тактика определяется в зависимости от результатов гистологического заключения.

Второй и третий триместры: см. пункты 2–4 [2, 4, 19].

**Инвазивный рак шейки матки Ia2, Ib, IIa, IIb**

До 20 недель беременности у пациенток, не желающих сохранить беременность, показана расширенная гистерэктомия (операция Вертгейма), а при ее желании сохранить беременность — лапароскопическая лимфаденэктомия. При отсутствии метастазов в лимфатические узлы возможно проведение неоадьювантной химиотерапии или трахелэктомии. При выявлении метастазов в лимфатических узлах показана расширенная гистерэктомия (операция Вертгейма).

После 20 недель рекомендовано пролонгирование беременности до 32–35 недель, затем кесарево сечение (в 32–35 недель) с одномоментной расширенной гистерэктомией (операция Вертгейма) (рис.) [4].

Адьювантная лучевая/химиолучевая терапия при выявлении факторов риска прогрессирования заболевания после гистологического исследования операционного препарата проводится в соответствии с критериями Российского общества клинической онкологии.

**Рак шейки матки III, IV стадий**

До 20 недель: наружное облучение и химиотерапия, после спонтанного аборта (при 40 Гр) — химиолучевая терапия.

После 20 недель: кесарево сечение с расширенной гистерэктомией (операция Вертгейма), затем химиолучевая терапия.

Принципы лечения больных раком шейки матки при беременности сходны с таковыми у небеременных женщин. Необходимо сочетание воздействий на первичную опухоль и зоны ее метастазирования. Во время беременности существуют условия и показания для применения как хирургического лечения, так и химио- и лучевой терапии [2].

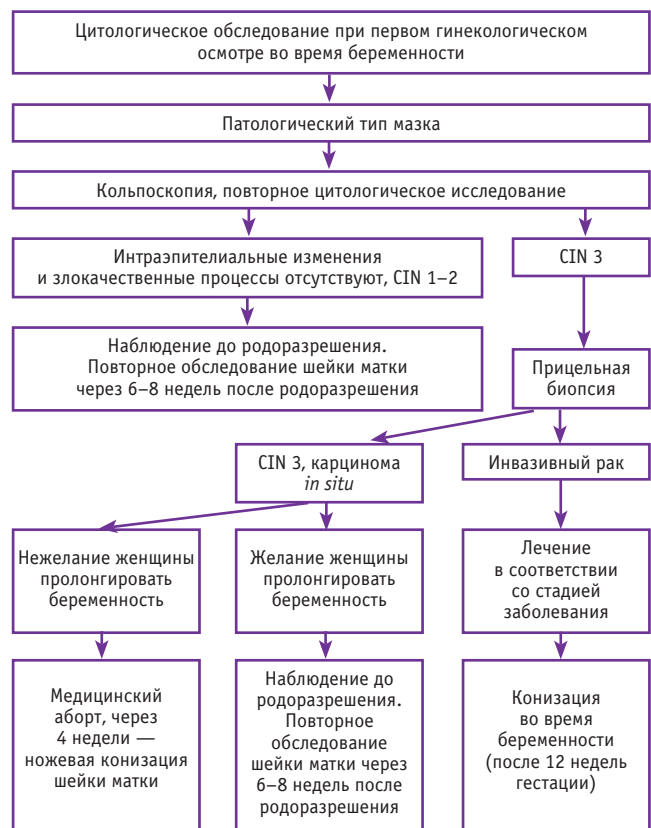
Проведение хирургического вмешательства возможно на любом сроке беременности при раке шейки матки стадий Ia, Ib1 и IIa1. Преимуществом данного метода является возможность сохранения как беременности, так и фертильности, что особенно важно для молодых больных [6].

В последние годы появились данные об успешном выполнении радикальной трахелэктомии во время беременности. Операция осуществляется при сроке беременности до 20 недель при стадии Ia2–Ib1 (при размерах опухоли до 2 см). Радикальная абдоминальная трахелэктомия заключается в полном или частичном удалении шейки матки, верхней трети влагалища, окологеечной и паравагинальной клетчатки, пузырно-маточной, кардинальных и крестцово-маточных связей, подвздошных (общих, наружных, внутренних) и obturatorных лимфатических узлов. Операция заканчивается наложением маточно-влагалищного анастомоза, тело матки с плодом при этом сохраняются. При достижении срока жизнеспособности плода выполняется родоразрешение путем кесарева сечения [15].

**Неоадьювантная химиотерапия во время беременности**

Является сравнительно новым методом лечения рака шейки матки. Во время беременности она может применяться для предотвращения прогрессирования онкологического процесса при вынужденной отсрочке радикального лечения.

Рис. Обследование пациенток во время беременности



Эффективность использования противоопухолевых лекарственных препаратов у пациенток с инвазивным раком шейки матки продолжает изучаться [18].

Имеются многочисленные данные о восприимчивости плода к действию препаратов во время эмбриогенеза и органогенеза (до 60-го дня беременности), что оправдывает отказ от любой химиотерапии в первом триместре. После введения средств цитотоксической химиотерапии во время беременности, особенно в течение первого триместра, частота возникновения побочных эффектов у плода составляет около 20%, из которых 40% — это задержка роста плода и около 33% — панцитопения [20].

Наиболее неблагоприятными антиметаболитами являются аминоптерин, метотрексат и цитозин-арабинозид, а также хлорамбуцил, мехлорэтамин и циклофосфамид из группы алкилирующих агентов. В литературе нет информации о тератогенном действии на плод растительных алкалоидов и антрациклинов; они состоят из крупных молекул, которые, вероятно, не проникают через плаценту [21]. Производные платины могут приводить к синдрому задержки роста плода. Этопозид способен вызывать панцитопению у плода и новорожденного и увеличивает риск развития вторичного лейкоза.

Некоторые сообщения об использовании таксанов (доцетаксела и паклитаксела) во время беременности в качестве средств терапии рака шейки матки, яичников и молочной железы (во втором и третьем триместре) указывают на отсутствие тератогенного действия на плод данной группы препаратов. Если необходимо проведение химиотерапии во время беременности, наименее токсичным из препаратов платины является цисплатин (карбоплатин более токсичен для костей), в то время как среди антрациклинов рекомендуется доксорубин. Использование эпирубицина и липосомных форм антрациклинов более опасно из-за меньшего удельного веса и в связи с этим более высокой концентрации, в которой эти препараты проникают через плацентарный барьер [9].

Грудное вскармливание для беременных женщин, подвергающихся химиотерапии, противопоказано, потому что препараты выводятся из организма в том числе с грудным молоком [9]. Использование тамоксифена и ингибиторов ароматазы следует отложить до момента родоразрешения из-за их тератогенного эффекта, наблюдаемого у животных и людей [18].

В *таблице* приведены основные воздействия на плод химиотерапевтических агентов.

Главной идеей применения неоадьювантной химиотерапии при беременности является ингибирование локорегионарного распространения опухолевого процесса с целью отсрочки выполнения радикальной операции в интересах плода. Необходимое условие — информированное согласие пациентки и ее желание сохранить беременность. Кроме того, нужен тщательный мониторинг динамики опухолевого процесса на всех этапах проводимого лечения.

При наличии условий радикальное хирургическое вмешательство проводят на доношенном сроке гестации во время родоразрешения путем кесарева сечения. Объем операции — расширенная экстирпация матки 3-го типа (по методу Вертгейма). При этом обязательно соблюдение правил онкологической радикальности — полное хирургическое стадирование опухолевого процесса и достижение свободных от опухолевых клеток краев резекции препарата.

В отдельных случаях при настоятельном желании пациентки и полном регрессе опухоли шейки матки на фоне неоадьювантной химиотерапии возможно органосохраняющее лечение в объеме радикальной абдоминальной трахелэктомии, однако онкологическая безопасность и воспроизводимость данной тактики в настоящее время изучаются.

При отсутствии условий для хирургического вмешательства и противопоказаниях к операции при всех стадиях рака шейки матки может применяться химиолучевая терапия. Чаще всего она проводится при IIB–IV стадии злокачественного процесса. Химиолучевая терапия может сопровождаться рядом побочных явлений. Так, после нее чаще, чем после хирургического лечения, наблюдаются сексуальные расстройства, связанные с укорочением влагалища за счет фиброза и с атрофическим вагинитом. Кроме того, в ряде случаев отмечаются постлучевые ректиты, энтероколиты, а также первично-множественные метакронные злокачественные опухоли. Такие поздние постлучевые осложнения трудно поддаются лечению и могут приводить к инвалидизации пациенток [22].

### ТАКТИКА ВЕДЕНИЯ ПАЦИЕНТОК ПОСЛЕ ОРГАНСОХРАНЯЮЩЕГО ЛЕЧЕНИЯ РАКА ШЕЙКИ МАТКИ

Сохранить фертильность при начальных стадиях рака шейки матки позволяют следующие хирургические вмешательства:

- конизация шейки матки;
- ампутация шейки матки;
- радикальная вагинальная трахелэктомия;

Таблица 9

Основные воздействия на плод химиотерапевтических агентов

Препараты	Эффекты
Алкалоиды растений: винкристин, винбластин, винорельбин	Преждевременные роды, внутриутробная задержка роста плода [23]. Дефект в межпредсердной перегородке [24]
Антрациклиновые антибиотики: доксорубин, даунорубин, адриамицин, идарубин, эпирубин, дактиномицин, блеомицин, митоксантрон	Прерывание беременности на любом сроке, транзиторная нейтропения новорожденных и сепсис [25]. Транзиторная миелосупрессия [24, 25]
Алкилирующие агенты: циклофосфамид, бусульфан, ифосфамид, хлорамбуцил, кармустин, дакарбазин	Отсутствие пальцев ног, аномалии глаз, расщепленное небо [26]. Атрезия пищевода, аномалия нижней полой вены [27]. Пилорический стеноз, почечная агенезия [23]
Антиметаболиты: метотрексат, 5-фторурацил, аминоптерин, цитарабин, меркаптопурин	Спонтанные аборты [9, 18]. Вентрикуломегалия, микроцефалия, синдактилия, задержка роста плода [20, 23, 26]
Препараты платины: цисплатин и карбоплатин	Потеря слуха, респираторный дистресс-синдром [20, 28]
Трастузумаб	Нарушение функции почек [20, 25]. Дыхательная недостаточность, смерть новорожденного [9]

- радикальная абдоминальная трахелэктомия;
- неоадьювантная химиотерапия + конизация.

Основное условие органосохраняющего лечения — соблюдение правил онкологической радикальности выполняемых операций, которое представляется возможным при локализации опухоли на эктоцервиксе, размерах новообразования до 2 см, плоскоклеточном раке.

Планировать наступление беременности целесообразно не ранее чем через 18 месяцев после операции. До этого срока необходимо применять контрацепцию, оптимальными являются барьерный метод или низкодозированные пероральные контрацептивы. Частота наступления беременности после органосохраняющего лечения при начальных формах рака шейки матки — 20–48,4% [15].

Частота рецидивов после органосохраняющего лечения больных начальными формами рака шейки матки варьирует при различных стадиях заболевания, в среднем составляя 3,9%.

После конизации и ампутации шейки матки возможно ведение родов через естественные родовые пути (родоразрешение путем кесарева сечения осуществляется по акушерским показаниям).

Одно из осложнений при органосохраняющем лечении у больных ранними стадиями рака шейки матки — развитие истмико-цервикальной недостаточности. При этом частота невынашивания беременности и преждевременных родов выше, чем у здоровых женщин. Показаны стандартная профилактика истмико-цервикальной недостаточности, измерение длины шейки матки с помощью трансвагинального и трансабдоминального УЗИ в 16 недель беременности. При длине шейки матки < 25 мм производится вагинальный церкляж [10, 11, 13].

После выполнения трахелэктомии во всех случаях возникает необходимость наложения абдоминального церкляжа, который может быть выполнен с использованием как лапаротомии, так и лапароскопического доступа. Последний позволяет сократить кровопотерю, облегчить болевой синдром после операции, уменьшить образование спаек, а также достигнуть быстрой реабилитации пациенток [15].

Если до беременности церкляж не был выполнен, его производят во время беременности, в сроке до 12–14 недель.

Риск осложнений оценивается в 3,4% и связан в основном с кровотечениями из сосудов параметральной клетчатки, инфицированием, прерыванием беременности [14].

## ПРОГНОЗ


Отдаленные результаты при раке шейки матки во время беременности и у небеременных пациенток примерно одинаковы, если они сопоставимы по возрасту, стадии и срокам установления диагноза. Главным фактором, определяющим прогноз, остается стадия заболевания. Показатели пятилетней выживаемости при IA стадии приближаются к 100%, при IB–IIA стадии после радикальной гистерэктомии составляют 87–92%, при IIB стадии — 62–76%, при III стадии — 30–50%, при IV стадии — 0–15% [29]. К факторам неблагоприятного прогноза относятся снижение дифференцировки и сосудистая инвазия опухоли, молодой возраст больной, двустороннее поражение параметриев, маточный вариант распространения и объем первичной опухоли более 50 см<sup>3</sup>, наличие метастазов в тазовых и/или парааортальных лимфатических узлах, наличие опухоли по краю резекции [30].

Местнораспространенный рак шейки матки связан с более высоким риском осложнений беременности и потенциально имеет более высокий риск локальных регионарных рецидивов и смерти. На поздних стадиях заболевания беременность может оказывать отрицательное влияние на прогноз вследствие несоблюдения сроков лечения.

## ЗАКЛЮЧЕНИЕ

Рак шейки матки, выявленный во время беременности, представляет собой одну из актуальных проблем. В основном рак шейки матки во время беременности выявляют у молодых женщин с нереализованным репродуктивным потенциалом. Применение современных цитостатиков в большинстве случаев позволяет отсрочить радикальное хирургическое лечение пациенток и даже дает возможность выполнить органосохраняющее вмешательство. Необходимое условие для успешного лечения этих женщин — их строгое динамическое наблюдение в специализированной клинике с наличием квалифицированных хирургов, акушеров и химиотерапевтов.

## ЛИТЕРАТУРА<sup>1</sup>

1. Moran B. J., Yano H., Al Zahir N., Farquharson M. *Conflicting priorities in surgical intervention for cancer in pregnancy. Lancet Oncol.* 2007; 8(6): 536–44.
2. Урманчеева А. Ф., Ульрих Е. А. *Опухоли женских половых органов и беременность. Пособие для врачей.* СПб.; 2011. 40 с. [Urmanceeva A. F., Ul'rikh E. A. *Opukholi zhenskikh polovoykh organov i beremennost'. Posobie dlya vrachei.* SPb.; 2011. 40 s. (in Russian)]
3. Amant F., Brepoels L., Halaska M. J., Gziri M. M., Calsteren K. V. *Gynaecologic cancer complicating pregnancy: an overview. Best Pract. Res. Clin. Obstet. Gynaecol.* 2010; 24(1): 61–79.
4. Урманчеева А. Ф. *Рак шейки матки и беременность. Практик. онкология.* 2002; 3(3): 183–93. [Urmanceeva A. F. *Rak sheiki matki i beremennost'. Prakt. onkologiya.* 2002; 3(3): 183–93. (in Russian)]
5. Pavlidis N. A. *Coexistence of pregnancy and malignancy. Oncologist.* 2002; 7(2): 279–87.
6. Karam A., Feldman N., Holschneider C. H. *Neoadjuvant cisplatin and radical cesarean hysterectomy for cervical cancer in pregnancy. Nat. Clin. Pract. Oncol.* 2007; 4(6): 375–80.
7. Ehemann C., Henley S. J., Ballard-Barbash R., Jacobs E. J., Schymura M. J., Noone A. M. et al. *Annual Report to the Nation on the status of cancer, 1975–2008, featuring cancers associated with excess weight and lack of sufficient physical activity. Cancer.* 2012; 118(9): 2338–66.
8. Amant F., Loibl S., Neven P., Van Calsteren K. *Breast cancer in pregnancy. Lancet.* 2012; 379(9815): 570–9.
9. Cardonick E., Iacobucci A. *Use of chemotherapy during human pregnancy. Lancet Oncol.* 2004; 5(5): 283–91.
10. Smith L. H., Danielsen B., Allen M. E., Cress R. *Cancer associated with obstetric delivery: results of linkage with the California cancer registry. Am. J. Obstet. Gynecol.* 2003; 189(4): 1128–35.
11. Ji Y. I., Kim K. T. *Gynecologic malignancy in pregnancy. Obstet. Gynecol. Sci.* 2013; 56: 289–300.
12. Brenner B., Avivi I., Lishner M. *Haematological cancers in pregnancy. Lancet.* 2012; 379(9815): 580–7. 

<sup>1</sup> С полным перечнем литературы можно ознакомиться в редакции журнала «Доктор.Ру». — Примеч. ред.

### Библиографическая ссылка:

Голицына Ю. С., Шмаков Р. Г., Хабас Г. Н., Оводенко Д. Л. Рак шейки матки и беременность: основные принципы диагностики, лечения и ведения беременности // Доктор.Ру. 2018. № 2 (146). С. 15–19.

### Citation format for this article:

Golitsyna Yu. S., Shmakov R. G., Khabas G. N., Ovodenko D. L. Cervical Cancer and Pregnancy: Main Principles of Cancer Diagnosis and Treatment and Pregnancy Management. Doctor.Ru. 2018. 2(146): 15–19.